Aus dem Strahlen-Institut (Prof. Dr. Fr. Voltz) der Universitäts-Frauenklinik München (Vorstand: Prof. Dr. H. Eymer).

Zur Frage der primären multiplen Carcinome

Über einen Fall eines Collumcarcinoms bei gleichzeitig bestehendem Orbitalcarcinom.

Inaugural-Dissertation

zur
Erlangung der Doktorwürde
in der gesamten Medizin
verfaßt und einer
Hohen Medizinischen Fakultät
der
Ludwig-Maximilians-Universität München

vorgelegt von

Hans Habelt
aus
Leutershausen / Mfr.

1938

Pilger-Druckerei G. m. b. H., Speyer a. Rh.

Gedruckt mit Genehmigung der Medizinischen Fakultät der Bayer. Ludwig-Maximilians-Universität zu München

Referent: Prof. Dr. Eymer.

*

Derz. Dekan: Prof. Dr. Broemser.

R.UNIV. BIBLIOTHEEK LEIDEN

Disposition.

	Seite
1. Allgemeines über primäre multiple bösartige Tumoren . . .	1
2. Zur Diagnose primärer multipler Carcinome	6
3. Einteilung:	9
a) systematisierte	9
b) nichtsystematisierte	10
c) wiederholte Carcinome	11
4. Statistiken	13
5. Zur Frage der allgemeinen Krebsdisposition	16
6. Ein Fall von primärer Carcinommultiplizität	17
7. Literaturverzeichnis	22

Allgemeines über primäre multiple bösartige Tumoren.

Die Frage der primären Multiplizität der Carcinome zog schon von jeher die Aufmerksamkeit einer großen Zahl von Forschern auf sich, da man durch ihre Erklärung mit eine Möglichkeit zur Lösung der umfangreichen Fragen auf dem Gebiete der Krebsforschung erwartete.

Es handelt sich im Gegensatz zu den gewöhnlichen Carcinomen, bei denen sich an einer Stelle ein solitärer Tumor bildet, der in der Regel auf dem Lymphwege zu Metastasen führt, bei den multiplen primären Carcinomen um unabhängig voneinander im Körper ein und desselben Individuums mehrfach entstehende Tumorbildungen carcinomatöser Art.

Derartige Mitteilungen machte schon Broca, der 4 Fälle von primären multiplen Carcinomen beobachtete. Dann lenkte in Deutschland zuerst Volkmann (1874) die Aufmerksamkeit auf die multiplen primären Carcinome beim Teer-, Paraffin- und Schornsteinkrebs. Schimmelbusch berichtete 1889 über verschiedene multiple primäre Hautkrebse. Seit dieser Zeit findet man in der Literatur immer wieder und auch in den letzten Jahren Beschreibungen einzelner Fälle multipler bösartiger Geschwülste.

Die Haut erwies sich überhaupt als ein verhältnismäßig häufiger Sitz solcher mehrfacher Krebsbildungen und Statistiken in großem Material ergaben, daß diese Fälle in einem gewissen, wenn auch kleinem Prozentsatz aller Kranken mit Hautkrebsen, regelmäßig zu finden sind (Reimann). Nach der Häufigkeit ihres Vorkommens geordnet, zeigten sich, wie aus größeren Untersuchungen der neuesten Zeit von Schreiner, Bernhard und Wehr (vom Amerikanischen Staatl. Institut zum Studium bösartiger Neubildungen) ersichtlich, als die weitaus häufigsten die Basalzellenkrebse der Haut. In der Periode von 20 Jahren (1913—1933) wurden unter 11 212 bösartigen Neubildungen aus der Beobachtung des Instituts, 85 primäre multiple Basalzellenepitheliome der Haut nachgewiesen. Die Multiplizität schwankte zwischen 2 und 6 solcher Neubildungen am selben Individuum. Interessant ist darunter die Beobachtung von je zwei solcher Epitheliomen an beiden Handrücken. 9 dieser Fälle hatten außer multiplen Basalzellenepitheliomen noch andere bösartige Geschwülste aufzuweisen und zwar zwei davon ein verhornendes spinozelluläres Epitheliom der Lippen, ein Fall überdies ein Rundzellensarkom der retroperitonealen Lymphdrüsen und einer ein Epitheliom der Tonsillen. Einer ein metastasierendes Adenocarcinom

am Hals, einer noch ein Epitheliom am Gaumen und gleichzeitig an der Epiglottis, einer ein bösartiges Papillom der Blase und einer eine bösartige Geschwulst der Niere. Als zweithäufigste Gruppe multipler primärer Krebsformen zeigten sich die verhornenden Hautepitheliome. Eine dritte Gruppe bildeten 56 Fälle von gleichzeitigem Vorhandensein sowohl basozellulärer, wie spinozellulärer, verhornender Hautcarcinome, drei davon noch mit anderen bösartigen Geschwülsten vergesellschaftet und zwar je an Prostata, Parotis und Unterlippe.

Aber auch an anderen Körperstellen, Organen bezw. Organsystemen fand man, wenn auch seltener, primäre multiple bösartige Tumorbildungen. Meistens handelt es sich um primäre multiple Carcinome. Das gleichzeitige Vorkommen von Carcinom und Sarkom bei demselben Individuum scheint seltener zu sein, da Jolkower in der gesamten Literatur nur 49 Fälle auffinden konnte. Er selbst teilt 2 Fälle mit, ein Magencarcinom bei gleichzeitig bestehendem Myxosarkom des Ovariums und beim anderen Fall das Nebeneinandervorkommen von Gehirnsarkom und Carcinom des Processus vermiformes (+ Uteruspolypen + accessorische Ovarien dextr.). Grawitz berichtete einen bemerkenswerten Fall, der das Nebeneinandervorkommen von gutartigen Uterusmyomen, einem bösartigen Sarkom des Ligamentum latum mit Metastasen und einen Dünndarmkrebs mit Metastasen darbietet. Ein in neuester Zeit von Desaive veröffentlichter Fall sei noch hinzugefügt. Bei einer 42-jährigen, noch menstruierenden Frau kamen hintereinander im Juli 1933 ein Lymphosarkom der rechten Tonsille, im Oktober 1933 ein epidermoider Krebs unter der rechten Orbita und im November 1935 ein Cervixkrebs zur Beobachtung. Die beiden ersten Neubildungen wurden erfolgreich durch Operation mit anschließender Röntgenbestrahlung bezw. Radiumanwendung behandelt. Die dritte Neubildung wurde ebenfalls einer kombinierten Röntgen- und Radiumbehandlung unterworfen. In Anbetracht der vollkommen verschiedenen Struktur dieser drei Neubildungen kann an einer primären Multiplizität nicht gezweifelt werden.

Zur Diagnose primärer multipler Carcinome.

Beim Vorhandensein mehrerer bösartiger Geschwulstknoten an einem Organismus, mögen diese auch von einem und demselben Bau sein, kann man nicht immer mit Gewißheit bestimmen, ob es sich um eine bösartige Geschwulst handelt, aus der sich metastatisch weitere Knoten entwickelt haben, oder ob man es mit primären multiplen bösartigen Tumoren zu tun hat. Einen Versuch, diese bei der Diagnose primärer multipler bösartiger Neubildungen ent-

stehenden Schwierigkeiten zu überwinden, machte wohl als erster Billroth (1889), indem er seine bekannten drei Bestimmungen aufstellte, welche fordern:

1. daß die verschiedenen bösartigen Geschwülste sich durch verschiedenartige histologische Struktur auszeichnen müssen;
2. daß sie verschiedene Lokalisation haben müssen und
3. daß jede primäre Geschwulst ihre eigenen Metastasen aufweisen muß.

In neuester Zeit wird aber immer wieder betont, daß diese Punkte Billroths eine Idealforderung darstellen und man verlangt heute daher nicht mehr die Erfüllung aller drei Punkte zur Annahme mehrfacher Carcinome als primär multipel (Madlener, Hansemann, Siebke). Mit Borst ist auch Sternberg der Meinung, daß der erste Punkt absolut nicht erfüllt zu sein braucht bei multiplen Carcinomen im Bereich eines Systems (der Haut, des Magen-Darmkanals zum Beispiel), die sich strukturell völlig gleichen können. Zur Illustrierung dieser Forderung wären zwei von Hansemann demonstrierte Fälle von Cancroiden der Zunge und der Speiseröhre anzuführen. Beide Geschwülste hatten eine fast gleiche Größe und durchwucherten diffus den Umkreis des Organs, ohne scharf von dem sie umgebenden Gewebe abgeteilt zu sein, wie dies der Fall ist bei Metastasen. Das Vorhandensein dieser Kennzeichen und schließlich das völlige Fehlen von Metastasen in anderen Organen veranlaßte Hansemann beide Neubildungen für primär multipel anzuerkennen, unbeachtet der vollständigen Ähnlichkeit des histologischen Baues beider Geschwülste, die es erlaubte die Präparate frei miteinander zu verwechseln.

Die zweite Forderung einer verschiedenen Lokalisation der bösartigen Tumoren kann ebenso nicht als unbezweifelbar angesehen werden, denn in der Literatur sind Fälle bösartiger Geschwulstkombinationen an ein und demselben Organ bekannt, wo an einer primären multiplen Entstehung nicht zu zweifeln ist. Hier wäre vor allem auf die multiplen Haut-, Magen- und Darmkrebse hinzuweisen. Hierzu sei ein von Heim publizierter Fall angeführt. Es handelte sich um einen 67-jährigen Mann, der wegen eines Rectumcarcinoms operiert werden sollte. Bei der Operation fand sich außerdem ein Carcinom am Übergang vom Colon descendens in das S. romanum. Beide Carcinome stimmten in ihrem histologischen Typus überein, es waren Adenocarcinome von ziemlich starker Zellvariabilität. Der Autor glaubt hier mit Sicherheit die Annahme einer Metastase ausschalten zu können, da eine Metastasierung wegen des ganz entfernten Sitzes der Tumoren und der verschiedenen Lymphabflußgebiete nicht in Frage kommt.

Was den dritten Punkt anbetrifft, so könnten — wie Borst betont — die Metastasen beim Carcinom gelegentlich so mannigfaltig und die Wege der Metastasen so verschlungen sein, daß in manchen Fällen eine strikte Entwirrung derselben für zwei oder mehr Carcinome nicht möglich ist und auch nicht durch mikroskopische Untersuchung der Metastasen, wenn die Primärtumoren ähnliche Struktur haben, oder wenn die verschiedenen Metastasen infolge starker Anaplasie, einander histologisch sehr gleich kommen (z. B. alle Medullärkrebse). Theoretisch ist also denkbar, daß aus dem gleichen Mutterboden zwei Carcinome entstehen, die in ihrer Lokalisation und auch in ihrer histologischen Beschaffenheit einander ähnlich sind und doch können die zwei Carcinome von vornherein durchaus unabhängig voneinander sein.

Die Billroth'schen Forderungen werden daher zwar in vielen, aber nicht in allen Fällen von primärer Multiplizität erfüllt werden können.

Unter den vielen, meist ähnlichen Kriterien für primäre Multiplizität, durch die man Billroths Postulate ersetzen zu müssen glaubte, sind — wie Müller angibt — klar und brauchbar, die der Fränkel'schen Schule, welche sagen:

1. Die einzelnen Tumoren müssen den grob anatomischen Aufbau der bekannten primären Carcinome ihrers Standortes haben,
2. kein Tumor darf dem anderen subordiniert sein durch irgend welche Form der Metastasierung,
3. gemeinsame prädisponierende Momente oder getrennte Metastasen unterstützen die Diagnose primärer Multiplizität.

In letzter Linie kann man zur Beantwortung besonders schwieriger Fälle die schon von Virchow beobachtete Vorliebe bestimmter Organe für primäre, andere für metastatische Krebserkrankungen heranziehen.

Man bemühte sich schließlich auch, als man die histogenetische Struktur des Krebses genauer erforscht hatte, den histologischen Unterschied zwischen Primärtumor und Metastasen zu finden. Schon Waldeyer hatte histologisch den Primärtumor als eine irreguläre Hyperplasie eines ganzen Organes angesehen und die Metastasen als rundlich gebildet, welche das Gewebe verdrängen. Später hat dann Schimmelbusch den Primärtumor als einen Übergang des Organs in Krebs betrachtet, während durch das Wachsen der metastatischen Geschwulstkeime die Organgewebe, in denen die Metastase sitzt, verdrängt werden, die Stelle wird plattgedrückt, nekrotisch. Man muß deshalb, um entscheiden zu können, ob es sich um einen Primärtumor oder um eine Metastase handelt, die Grenzzone

genau untersuchen und wird dann finden, daß beim Primärtumor ein allmählicher Übergang von Organgewebe in Tumorgewebe stattfindet, während die Metastase scharf vom Muttergewebe abgegrenzt ist.

Borst und andere Autoren äußern sich in Bezug auf diese Auffassung dahin, daß bei der mangelnden Beweiskraft der Übergangsbilder der Wert dieser Unterscheidung nicht allzu hoch anzuschlagen ist.

Diese Erwägungen zeigen, wie schwer es oft zu sein pflegt, die Frage der primären multiplen Entstehung bösartiger Neubildungen zu entscheiden.

Einteilung.

Wir können die primären Carcinome in drei Gruppen einteilen:

Erstens betrifft die primäre Krebsmultiplizität „systematisierte" (Borst) oder „plurizentrische" (v. Hansemann) Fälle, bei denen sich im gleichen Organ oder Organsystem (z. B. in der äußeren Haut, innerhalb des Genitalschlauches, in drüsigen Organen usw.) selbständig zwei oder mehrere Krebse desselben Aufbaues entwickeln, manchmal infolge bestimmter Schädigungen oder auf dem Boden „präkanzeröser" Veränderungen. Als solche Schädigungen oder Veränderungen betrachtet man für die Haut chronische Ekzeme und Altersatrophien, besonders bei Freiluftberufen, bei Bauern, Seeleuten und anderen Menschen, die sich intensiv den Sonnenstrahlen und anderen Witterungsreizen aussetzen. Ferner Lupus sowie Röntgenschädigungen, die bei therapeutisch bestrahlten Lupusfällen auch gemeinsam verantwortlich gemacht werden können, senile und juvenile Seborrhoe, Acne rosacea, Xeroderma pigmentosum der Kleinkinder, Keratosen nach langem medizinellem Arsenikgebrauch und den Umgang mit Paraffin, Teer und Ruß. Bei Schleimhäuten und inneren Organen kommen als Vorstadien oder Veranlassung solcher systematischer Krebsfälle in Frage die Leukoplakien, die Lebercirrhose, die Polyposis intestinalis adenomatosa, auch tuberkulöse Darmnarben hat man angeschuldigt und schließlich den Umgang mit Anilin und Naphtalen, der zu Blasenkrebs führen kann. Außerdem kann nach Borst an eine mehrfache, vielleicht kongenitale Anlage zur Krebsbildung innerhalb des betreffenden Organs oder Organsystems gedacht werden. Über einen in diese Gruppe gehörenden Fall berichtet in letzter Zeit z. B. Cordua. Es handelt sich um das gleichzeitige Vorkommen eines cirrhösen Plattenepithelcarcinoms der Mamma und eines in großen Zapfen wachsenden Plattenepithelcarcinoms der Portio. Er nahm zuerst die Mamma fort, ohne die Achselhöhle auszuräumen und ent-

fernte einen Monat später nach vorheriger Bestrahlung des Portiokraters den Uterus durch vaginale Totalextirpation. Trotz des gleichartigen Baues hält der Autor die Geschwülste für zwei multiple primäre Carcinome, weil das Freisein der Achseldrüsen eine Tatsache sei, die absolut gegen die Sekundärentwicklung in der Portio und auch umgekehrt, spräche. Chajutin publizierte ein dreifaches Carcinom der weiblichen Geschlechtsorgane. Bei einer 58 Jahre alten Frau, die wegen Carcinoma uteri operiert wurde, fanden sich neben mehreren fibromyomatösen Knoten zwei Arten von Krebsgeschwülsten, ein Plattenepithelcarcinom und ein drüsenartiges Adenocarcinom. Außerdem war die Frau 11 Jahre vorher an einem Mammacarcinom links operiert worden. Sitzenfrey berichtet über ein doppeltes primäres Ovarialcarcinom mit zwei Jahre später primär auftretendem Carcinoma mammae. Weiter meist ähnliche Fälle führen Borst, Wolff und Ribbert an.

Diese Fälle sind naturgemäß mit großer Vorsicht und schärfster Kritik zu beurteilen, denn es muß mit allergrößter Sicherheit ausgesagt werden können, daß es sich um getrennt voneinander entstehende gleichartige Tumoren handelt.

Zweitens finden sich — und das sind die meist klaren Fälle — durchaus nicht selten Angaben über primäre multiple Krebsbildungen in zwei oder mehr anatomisch und funktionell verschiedenen Organen, nichtsystematisierte Fälle also, bei denen die Multiplizität rein zufällig erscheint. Für diese Form von multiplen primären Carcinomen treffen die Billroth'schen Forderungen mehr oder weniger zu. Besonderes Interesse erwarten hier die primären multiplen Geschwülste verschiedener Struktur. Plattenepithelkrebse der Cervix und Zylinderepithelkrebse des Colons beobachtete Beck (1883), nachdem Volkmann schon 1875 einen Hautkrebs der Gesäßgegend zusammen mit einem Zylinderzellenkrebs der Rectums beschrieben hatte. Zahlreiche weitere Beispiele führt Wolff an. In neuester Zeit sind ebenfalls eine ganze Anzahl ähnlicher Fälle veröffentlicht worden. Heim führt einen Fall an, wo gleichzeitig neben einem Adenocarcinom der Gallengänge, auch noch ein Cankroid der Haut vorhanden war. Herly Louis beschreibt einen Fall von multiplen Carcinomen an Zunge und Penis. König berichtet von drei Carcinomfällen, die bei demselben Menschen an Magen und Uterus, an Magen und Penis, an der Haut und an der Brustdrüse auftraten. Maljatzkaja sah eine Kombination von Speiseröhren- mit Lungenkrebs. Schabad ein Mammacarcinom, Rectumcarcinom und Kiefersarkom zusammen mit einem Uterusmyom und Gliom.

Die Fälle gleichzeitigen Vorkommens dreier Krebsneubildungen bei einem und demselben Patienten sind von großer Seltenheit. Saltykow beschrieb ein Carcinom und ein Sarkom der Schilddrüse, die bei der Sektion einer 52-jährigen Frau gefunden wurden. Diese war ein Jahr vor ihrem Tode an einem Brustdrüsenkrebs operiert worden. Götting fand bei einem 58-jährigen Manne einen Plattenzellenkrebs im Kehlkopf, ein Carcinoma medullare des Magens und ein Adenocarcinom des Mastdarms. Roesch beschrieb einen Basalzellenkrebs am linken Oberarm, einen Plattenepithelkrebs am rechten Hauptbronchus und einen Zylinderzellenkrebs im Magen bei einem 72-jährigen Paraffinarbeiter, Taschiro ein Carcinoma soludum simplex cylindrocellulare der Prostata mit einem Chondromyxoosteosarkom und maligne Strumaknoten. Luchsinger berichtet über ein Cancroid der Stirnhaut, ein Bronchialcarcinom und ein malignes Hypernephrom neben einem Osteochondrom der Lunge bei einem 89-jährigen Kranken. Goetze sah sogar das Nebeneinandervorkommen von Rectum-, Magen- und Prostatacarcinom zusammen mit vierfachem Dünndarmcarcinom, allerdings bei Polyposis intestinalis.

Bezüglich der zur Gruppe 2 gehörigen multiplen Tumoren hebt Ribbert die außerordentliche Mannigfaltigkeit ihrer Kombinationen hervor, die sich nur selten wiederholen. Maljatzkaja ist aber der Ansicht, daß man trotz der verschiedenartigen Kombinationen der multiplen Carcinome bezüglich ihrer Lokalisation annehmen kann, daß sie auf Grund der Wahrscheinlichkeitstheorie in denjenigen Organen am häufigsten auftreten müssen, welche überhaupt am öftesten vom Krebs befallen werden. Tatsächlich zeigen auch Angaben einiger Autoren (Müller, Junghans), daß bei Männern, bei welchen Carcinome des Verdauungsschlauches, besonders des Magens, in der Statistik an der ersten, diejenigen der Lunge an der zweiten Stelle stehen, gerade Krebse dieser Organe sich am häufigsten mit Carcinomen von anderer Lokalisation kombinieren. Dagegen bei Frauen, die am öftesten an Carcinomen der Geschlechtsorgane leiden, die Krebse dieser Organe auch die erste Stelle in der Kombination mit Krebsen anderer Organe einnehmen. Schabad ist der Meinung, daß in den Kombinationen von doppelten bösartigen Geschwülsten, diejenigen Tumoren am öftesten teilnehmen, die am häufigsten Metastasen bilden, z. B. Geschwülste des Magens, der Leber, Gallengänge, Lungen und Eierstöcke. Murray nimmt an, daß meist Kombinationen von oft auftretenden Geschwülsten mit selten auftretenden beobachtet werden.

Schließlich müssen drittens auch die Fälle zu den Beobachtungen über multiple Carcinombildung gerechnet werden, bei wel-

chen ein Carcinom viele Jahre lang nach radikaloperativer Heilung eines anderen Krebses auftritt, das sind „metachrone" (Müller) oder „wiederholte" (Kurtzahn) Carcinome. Körbler glaubt, daß eine Beschränkung in zeitlicher Beziehung heute kaum eine Berechtigung hat. Das gleichzeitige oder zeitlich getrennte Vorkommen multipler Carcinome sei für den Begriff des Krankheitsbildes gleichgültig, wenn ihre Unabhängigkeit voneinander bewiesen werden kann. Diese wiederholten primären Carcinome sind bei den primären multiplen Geschwülsten der Haut und Schleimhäute nicht selten zu finden, wenn dieselben Schädigungen, die das erste Geschwulstwachstum veranlaßten, an gleichen oder anderen Stellen fortwirken. Entsteht die neue Geschwulst aber jahrelang nach Exstirpation eines ersten Carcinoms, ohne daß Schädigungen im Sinne der Reiztheorie oder entwicklungsgeschichtliche Momente angeschuldigt werden können, so ist große Zurückhaltung erforderlich, ehe man das Vorliegen „primärer Multiplizität" bejaht. Bei diesen wiederholten Carcinomen liegt die Möglichkeit einer Verwechslung mit Spätmetastasen sehr nahe und es erscheint daher angebracht, auf die beiden ersten der Billroth'schen Forderungen zurückzugreifen. Die dritte Forderung Billroths, daß jedes Carcinom seine eigenen Metastasen haben müßte, ist praktisch meist nicht erfüllbar, weil die Entstehung eines neuen Carcinoms nach Jahren eben nur dann beobachtet werden kann, wenn die frühzeitige totale Entfernung des ersten gelang, in der Regel also vor der Metastasierung.

Die Fälle metachroner Carcinome sind vereinzelt und umso eindrucksvoller, je längere Zeit zwischen dem Auftreten der beiden Geschwülste verging. Gottstein berichtet z. B. über einen 50-jährigen Mann, der ein durch Probeexzission sichergestelltes Adenocarcinom des Mastdarms aufwies, nachdem ihm 6 Jahre zuvor ein Zungencarcinom (Hornkrebs) und 2 Jahre darauf Lymphdrüsenmetastasen in der Wange entfernt wurden. Kurtzahn berichtet einen ähnlichen Fall, wo ein 56-jähriger Mann an Plattenepithelkrebs der Unterlippe operiert wurde, und 6 Jahre später ein Coecumcarcinom diagnostiziert wurde. Esch gibt einen Fall an, bei dem 9 Monate nach der Totalexstirpation eines Adenocarcinoms der Uterus, ein Paget-Carcinom der Mamma festgestellt wurde. Hellendall sah ein primäres Portiocarcinom und 3½ Jahre nach der Exstirpation ein beginnendes Carcinom der rechten Mamma. Beide hatten verschiedene histologische Struktur. Harbitz sezierte einen 70-jährigen Mann mit einem Magenkrebs, der 13 Jahre vor seinem Tode wegen eines Lippenkrebses (ohne Rezidiv) und 6 Jahre vor seinem Tode wegen eines Peniscarcinoms operiert worden war (ebenfalls ohne Rezidiv).

Diese „wiederholten" primären Carcinome haben aber nicht nur theoretisches Interesse, sondern auch einen gewissen praktischen Wert, denn man wird sie in der Regel klinisch zunächst für Spätmetastasen halten. Ein solcher naheliegender Irrtum kann für den Kranken aber verhängnisvoll werden, weil man sich bei Spätmetastasen naturgemäß schwerer zur Operation entschließt.

Statistiken.

Die durch statistische Untersuchungen gewonnenen Werte ermöglichen einen Einblick in die Häufigkeit des Vorkommens multipler Carcinome, bringen aber oft die allerverschiedensten Angaben. Dies kann zum Teil dadurch erklärt werden, daß in einigen Arbeiten eine verhältnismäßig geringe Gesamtzahl von Carcinomfällen angeführt wird, zum Teil dadurch, daß einige Autoren nur sorgfältig untersuchte Fälle in Betracht ziehen, während vielleicht das Material der anderen lediglich makroskopisch diagnostizierte Fälle umfaßt.

In größeren Zusammenstellungen findet W i l l i a m s unter 685 Autopsien aus den Krankenhäusern von Montreal 18 Fälle primärer Multiplizität, ferner H a n l o n unter 3000 Autopsien aus der Mayoklinik 950 Fälle bösartiger Neubildungen, von denen 18 primäre multiple Carcinome aufwiesen. Weiterhin fanden B i l l e l o und M o n t a n i n i unter 8024 Sektionen aus den Universitätskliniken Mailands 1154 bösartige Geschwülste, von denen nur 7 Fälle mit je zwei Geschwülsten verschiedener Struktur in verschiedenen Organen nachzuweisen waren. W a r r e n und G a t e s sammelten insgesamt 1259 Fälle multipler primärer Tumoren aus dem Schrifttum. Auf Grundlage der Gesamtstatistik würden die malignen multiplen Erkrankungen 1.84% aller Krebsfälle ausmachen, auf Grundlage eigener 40 Fälle 3.7%. M ü l l e r hat bei 5012 Sektionen von Menschen über dem 20. Lebensjahr 1121 Krebsfälle beobachtet, darunter 18 multiple, nichtsystematisierte Tumoren. P u h r untersuchte das Material von 6718 Sektionen, die in den Jahren 1903—1924 am Pathologisch-anatomischen Institut in Budapest ausgeführt wurden. Darunter waren 1159 Geschwülste. Auf die Gesamtzahl der Sektionen berechnet kamen multiple Geschwülste in 3.25% der Fälle vor. S c h a b a d und G o r i a i n o w a fanden bei 6652 Sektionsfällen 1457 (21.9%) Geschwülste. Dabei handelte es sich in 1238 Fällen um bösartige Geschwülste, darunter wurden 23 multiple bösartige Tumoren festgestellt, in 132 Fällen um gutartige und in 87 Fällen um die Kombination beider Geschwülste. Primäre multiple Carcinome verschiedener Organe wurden in 1.3% sämtlicher Carcinomfälle festgestellt.

Wie aus folgender Tabelle ersichtlich, schwanken die statistischen Daten über die Zahl der primären Carcinome im Verhältnis zur Gesamtzahl der Sektionsfälle bei den verschiedenen Autoren ganz außerordentlich (Abb. 1).

Autoren	Gesamtzahl der Sektionen	Zahl der primären multiplen Caracinome	%
Neprjachin	6048	5	0.08
Medwedew	4638	2	0.04
Feilchenfeld	5022	7	0.14
Redlich	5002	8	0.16
Müller	5012	18	0.34
Schabad und Goriainowa	6652	23	0.35
Harbitz	5613	16	0.44
Hanlon	3000	18	0.6
Williams	685	18	2.8
Billelo	8024	7	0.087
Gade	4212	32	0.76

Abbildung 1.

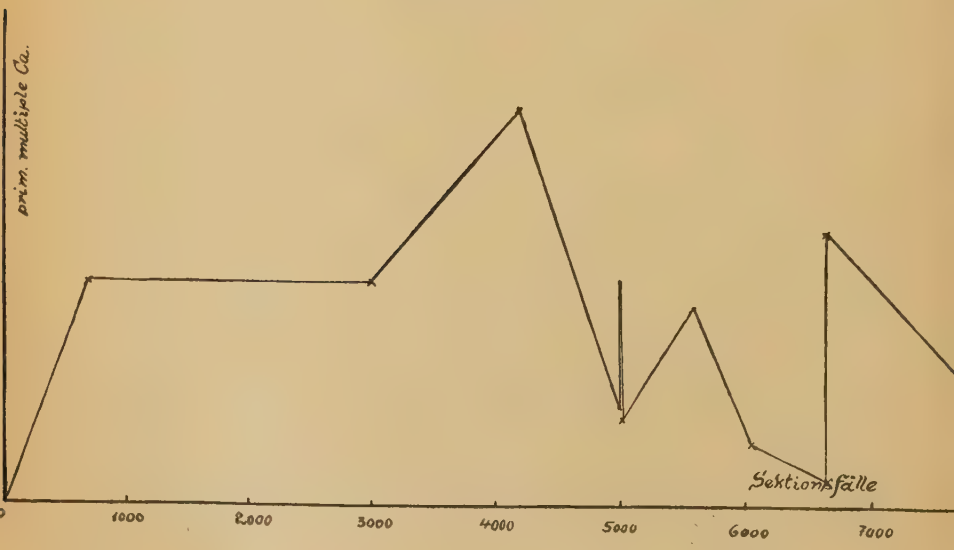

Was die Häufigkeit des Vorkommens von primären multiplen Carcinomen im Verhältnis zur Gesamtzahl aller Krebsfälle angeht, so sehen wir auch hier beträchtliche Unterschiede (Abb. 2):

Autoren	Gesamtzahl der Sektionen	Zahl der primären multiplen Caracinome	%
Reichelmann	711	2	0.28
Redlich	507	2	0.39
Junghans	4172	19	0.45
Hansemann	1000	5	0.5
Brandt	2083	11	0.52
Billelo	1154	7	0.61
Spranger	417	6	1.44
Schabad und Goriainowa	1238	18	1.46
Müller	1121	18	1.59
Warren und Gades	—	1259	1.84
Hanlon	950	18	1.95
Feilchenfeld	507	10	1.97

Abbildung 2.

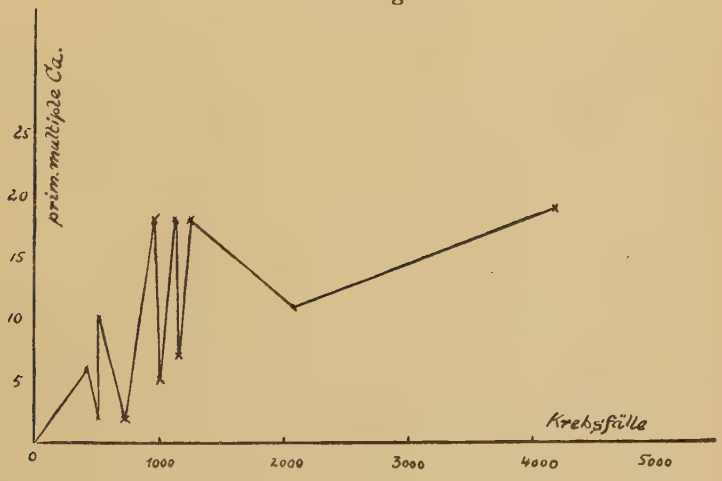

Bei ausgereiften, also gutartigen Geschwülsten ist die multiple Entwicklung namentlich innerhalb eines Organsystems gar nicht selten, ja manche Geschwülste, wie Neurofibrome, Chondrome, Exostosen usw., treten mit Vorliebe multipel auf. Sehr häufig ist dabei auch das Vorkommen multipler Tumoren verschiedener Art. Dies und die Tatsache, daß die primäre Multiplizität von Carcinomen nicht allzu selten vorkommen, veranlaßte verschiedene Forscher an eine allgemeine Tumordisposition (Borst, Ribbert, Fuhr, Harbitz) bestimmter Menschen zu denken. Rössle glaubte gewisse Gesetzmäßigkeiten in dem Auftreten multipler Geschwülste bei einem Individuum und vor allem gewisse Typen von Kombinationen nachweisen zu können und hierin den Ausdruck einer besonderen Disposition eines Menschen erblicken zu dürfen.

Besonders Bauer sieht das Vorkommen primärer multipler Geschwülste als einen Beweis für eine allgemeine Krebsveranlagung, eine „neoplastische Diathese" an. An einem Material von 4765 Obduktionen aus dem Hedinger'schen Institut (Egli) wurde nämlich festgestellt, daß das Zusammentreffen mehrerer benigner Geschwülste bei einem Individuum wesentlich häufiger und zwar doppelt so häufig ist und daß die Kombination eines malignen mit einem benignen Tumor doppelt so häufig vorkommt, als es der Wahrscheinlichkeit bei rein zufallsmäßigem Zusammentreffen entspräche. Das seltenere Zusammentreffen mehrer maligner Neubildungen erklärt sich Bauer dadurch, daß im allgemeinen ein an dem ersten Krebs erkranktes Individuum die Entwicklung seines zweiten nicht zu erleben pflegt und daß Kranke, die von ihrem Krebsleiden operativ oder durch Strahlen geheilt worden waren, gewöhnlich nach Jahren oder Jahrzehnten einer abermaligen Carcinomentwicklung an irgend einer anderen Stelle erliegen oder aufs neue geheilt werden („wiederholte Carcinome").

Zu dieser Erklärung würde auch die Feststellung Siebkes passen, nach der multiple Carcinome hauptsächlich im höheren Alter vorkommen, meistens nach dem 70. Lebensjahr, während sie bei Kranken unter 50 Jahren sehr selten sind.

In neuester Zeit erregt die Tatsache der primären Multiplizität von Carcinomen sowie besonders das Vorkommen von „wiederholten Carcinomen" auch die Aufmerksamkeit des Chirurgen (König, Klein), da sie eben die Annahme einer Krebsdisposition zu stützen scheint. Eine solche Annahme müßte natürlich das gesamte Handeln des Chirurgen grundlegend beeinflussen, da eine Operation nur einen Sinn hat mit der Voraussetzung, daß der Krebs ein lokales Leiden

ohne Allgemeindisposition ist. In diesem Sinne forderte König auf der 59. Tagung der Deutschen Gesellschaft für Chirurgie 1935, daß das Ziel jedes Chirurgen nicht nur die Bekämpfung des örtlichen Krebses durch die Operation, sondern auch den Zustand der Krebsbereitschaft diagnostisch zu erfassen sein müsse.

Auf der anderen Seite ist es besonders Kurtzahn, der die relative Seltenheit multipler Carcinome als einen Beweis gerade gegen die Krebsdisposition anführt, da sie weit häufiger vorkommen müßte, wenn eine solche allgemeine Disposition des Körpers für Krebsentwicklung bestünde.

Das Vorkommen multipler Geschwülste wurde auch als Beweis angeführt, daß eine Immunität gegen den Krebs nicht bestehen kann (z. B. Kurtzahn), da sonst die überstandene Krankheit vor neuer Erkrankung schützen müßte. Jedoch auch hier könnte man das Gegenteil behaupten und zwar, daß eben deshalb multiple Carcinome so selten sind, seltener als es der Wahrscheinlichkeitsrechnung entspricht, da die überstandene Krankheit dem Organismus Immunität verleiht.

All diesen Widersprüchen setzte in jüngster Zeit Müller ein Ende, indem er an einem Material von 6000 Sektionen den statistischen Beweis erbrachte, daß keine Gründe bestehen die Multiplizität primärer Carcinome als selten oder häufig über die Grenzen der Wahrscheinlichkeit hinausgehende Erscheinung zu betrachten, da sie genau in der zu erwartenden Häufigkeit auftreten und daß folglich deren Vorhandensein weder die atreptische Immunitätstheorie noch irgendwelche besondere Geschwulstdisposition bestätigt.

Ein Fall von primärer Carcinommultiplizität.

Im vorliegenden Falle soll über ein Collumcarcinom bei gleichzeitig bestehendem Orbitalcarcinom berichtet werden, das in der Münchener Universitäts-Frauenklinik (Zeit der Vorstandschaft Geheimrat Prof. Dr. A. Döderlein) zur Beobachtung kam.

Die 57 Jahre alte Dienstmagd M. L. wurde am 29. Oktober 1931 in die Münchener Universitäts-Frauenklinik aufgenommen. Die Vorgeschichte ergab, daß sie als Kind und auch später nie ernstlich krank gewesen ist. Die immer etwas starke Menstruation war regelmäßig alle 28 Tage mit 3- bis 4-tägiger Dauer. Seit dem 50. Lebensjahr besteht die Menopause. Die Patientin hatte zwei normale Geburten durchgemacht.

Am 3. März des Jahres 1930 mußte bei ihr wegen eines von der rechten Tränensackgegend ausgehenden und in die rechte Orbita hineinwuchernden Carcinoms eine Enukleation des rechten Auges

vorgenommen werden. Die Operation wurde in einer Privatpraxis vorgenommen. Bei dem Eingriff stellte sich heraus, daß das Carcinom bereits in die Siebbeinzellen hineingewuchert war. Die Patientin hatte daran anschließend im April, Juni und September desselben Jahres jeweils unter 0.5 mm Cu-Filter bei 170 KV eine HED = 550 r erhalten. Ferner im Jahre 1931 unter denselben Bedingungen 1 HED im Februar, je 1½ HED im Mai, September und Oktober. Während in den Jahren 1930/31 der Zustand latent blieb, griff der Tumor im April 1932 auf die Nase über. Es wurden daher jetzt zwei Bestrahlungen gegeben und zwar jede mit 1½ HED im April und 1¼ HED im Juli 1932.

Seit Ostern 1931 klagte die Patientin dann außer über Kreuzschmerzen, über unregelmäßige schwache Blutungen aus dem Genitale, die einige Wochen andauerten. Anfang Oktober des gleichen Jahres traten dann neuerdings unregelmäßige starke und zeitweise schwächere Blutungen auf, welche die Pat. veranlaßten die Frauenklinik aufzusuchen.

Anfangsbefund.

Die ganze Vulva ist ekzematös gerötet, das Ekzem geht hinten auf den Damm über. Die vordere Portiolippe ist ziemlich platt, die hintere unregelmäßig und geschwürig. Etwas greift das Geschwür auf die hintere Scheidenwand über. Rektal fühlt man die Cervix schlank, das rechte Parametrium frei, das linke etwas infiltriert. Allgemeinzustand: reduziert. Körpergewicht 54 kg.

Die am 4. November 1931 vorgenommene Probeexcission ergab folgenden histologischen Befund:

Mittelgereiftes Plattenepithelcarcinom mit reichlich Zell- und Kernatypien. Typische und atypische Mitosen. Lympho- und leukocytäre Infiltration mit vermehrter Eosinophilie.

Diagnose.

Portiocarcinom der Gruppe 2.

Therapie.

Am 30. Oktober 1931 wurde die erste Röntgenbestrahlung vorgenommen (Röhrenspannung: 180 KV, Röhrenstromstärke 2.5 MA, 1.0 ccm Cu-Filter, Abstand 40 cm, Zeit: 1-mal 58, Tubus 10-mal 15.

Am 2. November als unterstützende Therapie Hypophysenbestrahlung (F. A. H. 2-mal 12 Min. r. u. l., 30 cm).

Am 4. November intracervikale Mesothoriumeinlage (1 mm-Messingfilter, Anzahl der mg-Element 50 E, (100). Zeit: 24 Stdn., Abstandsmaßnahme: Tamponade).

Am 6. November vaginale Mesothoriumeinlage (3 mm-Bleifilter, Anzahl der mg-Element 27.5 E (55), Zeit: 24 Stdn..).

Befund vom 4. Januar 1932.

Die ganze Vulva und die Umgebung ist immer noch stark ekzematös gerötet. Die Portio ist unregelmäßig und geschwürig. Das Corpus uteri klein und gestreckt. Rektal ist die Portio und Cervix schlank zu fühlen. Beide Parametrien sind frei. Gewicht: 57.0 kg. Besserung.

Am 5. Januar 32 erfolgte dann eine weitere Röntgenbestrahlung (1 mm Cu-Filter, Röhrenstromstärke 2.5 MA. Abstand 40 cm, Zeit: 1 mal 65, Tubus 10 mal 15).

Befund vom 12. April 1932.

Am Damm und an der Vulva noch einige ekzematöse Veränderungen. Kleine Portio. Muttermund quer gespalten. Rektal fühlt sich die Cervix schlank an, beide Parametrien sind frei. Gewicht: 58.2 kg.

Genitalbefund vom 12. Juli 1932.

Im Hintergrund der Vagina fühlt man narbige Verziehungen. Die Portio ist klein und flach. Rektal sind starke Hämorrhoidalknoten zu fühlen. Die Portio und Cervix ist schlank, beide Parametrien sind frei. Gewicht: 55.2 kg.

Augenbefund vom 12. Juli 32.

In der Augenhöhle ist ein sehr tiefes, schmierig belegtes Ulcus mit harten Rändern. Die Nase ist auf der linken Seite dem linken Auge zu durch einen walnußgroßen sehr derben unbeweglichen Tumor stark aufgetrieben. Über dem linken Auge, am oberen Orbitalrand ist eine kirschgroße weiche Vorwölbung zu sehen.

Befund vom 22. September 32 und 10. Mai 33.

Das Orbitalcarcinom schreitet immer weiter fort. Von den umgebenden Knochen der r. Orbita ist nichts mehr vorhanden. Der Defekt und die carcinomatöse Wucherung erstreckt sich bereits über die Nasenscheidewand nach links bis hinter das linke Auge, bis zur Sella turcica und hat teils den harten Gaumen bis zur Nasenrachenwand durchbrochen. Nach oben Durchbruch des Carcinoms in die Stirnhöhle, die frei liegt. Buckelige Vorwölbung an der Stirne. An

mehreren Stellen in der Umgebung des Defektes Metastasen. Incurabilis.

Am 28. Dezember 1933 erfolgte der Exitus letalis außerhalb der Klinik. Eine Sektion wurde nicht vorgenommen.

Es handelt sich also in unserem Falle um ein im Jahre 1930 beginnendes, vom rechten Augenwinkel ausgehendes Orbitalcarcinom, das trotz Enukleation des rechten Auges und daran anschließender Röntgenbestrahlung nach einer Latenszeit von 2 Jahren weiterwucherte, auf seine Umgebung übergriff und diese weitgehend zerstörte. 1931 trat dann weiterhin ein Portiocarcinom der Gruppe 2 auf, das durch Röntgen- und Mesothoriumbestrahlung geheilt werden konnte.

Legen wir uns nun die Frage vor: Handelt es sich hier um ein neues unabhängig von der primären Tumorbildung entstandenes Carcinom oder um eine Carcinom-Fernmetastase?

Diese Frage ist gerade in unserem Falle außerordentlich schwer zu beantworten, denn ein histologischer Vergleich zwischen den beiden Neoplasmen ist leider nicht möglich, da vom Orbitalcarcinom kein mikroskopischer Schnitt angefertigt wurde.

Heute ist es überhaupt nicht leicht bezw. nicht mehr zu sagen, ob es sich bei dem Orbitalcarcinom um ein Carcinom der Tränenwege selbst oder eine von der Umgebung ausgehende bösartige Neubildung gehandelt hat, wie diese Frage nach S e i d e l im allgemeinen bei fast allen bösartigen Tumoren der Tränensackgegend schwer zu entscheiden ist.

Mit größter Wahrscheinlichkeit wird es ebenfalls ein Plattenepithelcarcinom gewesen sein, weil bösartige Neubildungen anderer histologischer Struktur hier sehr selten vorkommen. Diese Annahme würde also nach B i l l r o t h s Forderungen, daß beide Geschwülste eine verschiedene histologische Struktur haben müßten, allein genügen, um eine primäre Multiplizität hier auszuschließen.

Auf der anderen Seite aber sprechen für diese die Tatsachen, daß trotz des langen Bestehens des Orbitalcarcinoms Metastasen in anderen Organen nicht beobachtet wurden und daß bis heute die Mitteilung über eine isolierte Metastase eines Orbitalcarcinoms in das Collum uteri in der ganzen Literatur nicht gefunden werden konnte. Außerdem würde für die Annahme, daß es sich in unserem Falle um primäre multiple Carcinome handelt, der Satz V i r c h o w s sprechen, nach dem von Metastasen gerade diejenigen Organe heimgesucht werden, welche eine geringere Neigung zur Primärerkrankung an Krebs zeigen.

Eine klare Entscheidung aber kann nicht getroffen werden und wir müssen offen lassen, ob es sich bei dem Portiocarcinom um ein neues primäres Carcinom oder um eine Fernmetastase des Orbitalcarcinoms gehandelt hat.

Der Zweck dieser Arbeit war an Hand der Literatur sowie des vorliegenden Falles aus der Münchener Universitäts-Frauenklinik alle die Fragen zu besprechen, die sich seit einer Reihe von Jahren mit dem Vorkommen primärer multipler Carcinome beschäftigen. Im Mittelpunkt all dieser Fragen steht ohne Zweifel die der allgemeinen Krebsdisposition. Wie wir hier aus den verschiedenen Ergebnissen großer Statistiken ersehen können, scheint das Vorhandensein mehrerer primärer maligner Geschwülste am Körper eines und desselben Individuums weder für noch gegen die Annahme einer allgemeinen Krebsbereitschaft zu sprechen, besonders nachdem Müller in jüngster Zeit an seinem großen Material beweisen konnte, daß die primären Carcinome im Verhältnis zur Zahl der Sektionen genau in der errechneten Wahrscheinlichkeitszahl auftreten.

Herrn Professor Dr. Fr. Voltz möchte ich an dieser Stelle für die Überlassung des Themas und für seine wertvolle Unterstützung bei Ausführung der Arbeit sowie Herrn Professor Dr. H. Eymer für die liebenswürdige Übernahme des Referates meinen ergebensten Dank aussprechen.

Angevine, A.,	Canad. med. Assoc. J. 23, 38 (1930).
Bauer, J.,	Krebs und Vererbung. Wien. klin. Wo. Nr. 5 1931.
	Die konstitutionelle Disposition zu inneren Krankheiten. Verlag J. Springer 1921.
Billelo u. Montanini,	Ref. Ztschr. f. Krebsforschung. Bd. 41 1935.
Borst, M.,	Allgemeine Pathologie der malignen Geschwülste. Verlag Hinzel, Leipzig 1924.
	Die Lehre von den Geschwülsten. Verlag Bergmann, Wiesbaden 1902.
Broca,	zit. bei Wolff.
Chajutin, D. M.,	Ztschr. f. Krebsforsch. Bd. 26, 1928.
Cordua,	Zentralbl. f. Gyn. Nr. 27, 1715 (1929).
Egli,	Korrespondenzbl. Schweiz. Ärzte, Nr. 15, 1914.
Esch,	Zentralbl. f. Chir. 556, 1929.
Desaive, P.,	Referat, Monatsschr. f. Krebsforschung, Nr. 1, 1937.
Feilchenfeld,	Dissertation, Kiel 1900.
Götze,	Zeitschr. f. Krebsforsch. 13, 281, 1913.
Götting,	Zeitschr. f. Krebsforsch. 7, 1904.
Gottstein,	zit. bei Kurtzahn.
Gravitz, P.,	Dtsch. med. Wo. 1904, S. 1794.
v. Hansemann,	Ztschr. f. Krebsforsch. 1, 183.
	Ztschr. f. Krebsforsch. 15, 172, 492.
Hanlon,	zit. bei Schreiner.
Harbitz,	Beiträge Pathol. Anatomie 62, 503, 1916.
Heim, W.,	Arch. klin. Chir. Bd. 169, 1932.
Hellendall, H.,	Zentralbl. f. Gyn. Nr. 43, 1935.
Herly, Louis,	Arch. Surg. 9, Nr. 1, 204.
Jolkower, W. E.,	Arch. klin. Chir. 155, 142, 1929.
Junghans,	Ztschr. f. Krebsforsch. 29, 1929.
Klein, G.,	Arch. klin. Chir. Bd. 183, 1935.
König, Fr.,	Arch. klin. Chir. Bd. 183, 1935.
Körbler, J.,	Arch. klin. Chir. Bd. 170, S. 504, 1932.
Kurtzahn,	Med. Klin. Nr. 36, S. 1329, 1930.
Luchsinger, R.,	Frankfurter Ztschr. f. Pathol. Bd. 40, 1930.
Madlener,	Deutsche Ztschr. f. Chir. 221, 1.
Maljatzkaja, M. J.,	Ztschr. f. Krebsforsch. Bd. 35, S. 321, 1931.
Müller, Ach.,	Ärztliche Sachverst.-Ztg. 42, 255, 1936.

Müller, R. F.,	Ztschr. f. Krebsforsch. Bd. 31, 1930.
Murray,	zit. bei Maljatzkaja.
Puhr,	Ztschr. f. Krebsforsch. 24, 38, 1926.
Reichelmann,	zit. bei Maljatzkaja.
Reimann,	Dissertation Königsberg 1929.
Ribbert, H.,	Das Carcinom des Menschen. Verlag Fritz Cohen, Bonn 1911.
Roesch,	Virch. Arch. 245, 1923.
Roessle,	Ztschr. f. angew. Anatomie und Konstitutionslehre. 5, S. 127.
Saltykow,	Zentralbl. f. allgem. Pathol. u. pathol. Anat. 16.
Schabad u. Goriainowa,	Ztschr. f. Krebsforsch. Bd. 31, S. 594, 1931.
Schimmelbusch,	zit. bei Wolff.
Schreiner, Bernhard, Wehr,	Ref. Zeitschr. f. Krebsforsch. Bd. 41, 1935.
Seidel, Henke u. Lubarsch	XI, 2.
Sternberg, C.,	Der heutige Stand der Lehre von den Geschwülsten. Verlag Springer, Wien 1926.
Siebke,	Ztschr. f. Krebsforsch. 23, 66, 1926.
Sitzenfrey,	Zentralbl. f. Gyn. 815, 1908.
Taschiro,	Ztschr. Urol. Leipzig 1924.
Volkmann,	zit. bei Wolff.
Waldeyer,	zit. bei Wolff.
Warren und Gates,	Boston, Ref. Monatsschr. f. Krebsforsch. 1934, S. 47.
Williams,	Ref. Ztschr. f. Krebsforsch. Bd. 41, 1935.
Wolff, J.,	Die Lehre von den Krebskrankheiten. Verlag G. Fischer, Jena 1929.

Lebenslauf.

Am 15. Juli 1912 als Sohn des Kaufmanns Wilhelm Habelt und seiner Ehefrau Babette, geb. Faatz, zu Leutershausen/Mfr. geboren, besuchte ich die Volksschule zu Leutershausen und die Oberrealschule zu Ansbach, welche ich mit dem Abitur im März 1932 verließ.

Die ersten 4 vorklinischen Semester studierte ich an der Universität München, im 5. Semester legte ich in Heidelberg im Juli 1934 meine ärztliche Vorprüfung ab. Meine klinischen Semester verbrachte ich in Berlin (W. S. 1934/35), Kiel (S. S. 1935), Freiburg i. Br. (W. S. 1935/36) und München (S. S. 1936, W. S. 1936/37, S. S. 1937). Im Herbst 1937 beendete ich mein Studium mit der medizinischen Staatsprüfung.

Als Famulus war ich tätig je 4 Wochen in der Medizinischen Abteilung des Moabiter Krankenhauses in Berlin (Professor Zinn), an der Chirurgischen Universitäts-Klinik in Kiel (Geheimrat Anschütz), an der Chirurgischen Universitäts-Klinik in München (Geheimrat Lexer), an der Universitäts-Frauenklinik in München (Professor Eymer) und 6 Wochen am Pathologischen Institut in München (Geheimrat Borst).